

## 2º EXERCICIO: PARTE ESPECIFICA

### INSTRUCCIÓN:

1. - Non abra nin lea o interior deste caderno ata que se lle indique.
2. Esta proba consiste nun cuestionario eliminatorio de supostos prácticos da parte específica do programa, de 100 preguntas tipo test con 10 de reserva (as 10 últimas, da E101 á E110), que deberán ser contestadas entre os números E1 e E110, no corpo principal da "FOLLA DE RESPOSTAS".
3. - O tempo total de realización do exercicio, é de 150 minutos.
4. - Todas as preguntas teñen catro respostas alternativas, sendo unha a correcta. As respostas correctas sumarán 0,50 puntos, as non contestadas non terán valoración algunha e as contestadas erroneamente restarán 0,125 puntos.
5. - Comprobe sempre que o número de resposta que sinala na "FOLLA DE RESPOSTAS" é o que corresponde ao número da pregunta do cuestionario.
6. - Este cuestionario debe utilizarse na súa totalidade como borrador das respostas elixidas, para non marcar unha resposta ata estar totalmente seguro/a.
- 7.- A resposta correcta marcarase cun X ben feito dentro dos límites do recadro. De ter que anular algunha resposta, o recadro da resposta que se marcou incorrectamente ten que encherse por completo.  
Unha vez que se anule, xa non poderá recuperarse de novo dita opción de resposta.
8. - Ao rematar o seu exercicio, no suposto de que non teña que realizar o exercicio de lingua galega, advirtao á organización para a súa recollida. Debe entregar a "FOLLA DE RESPOSTAS", no lugar que lle indique a organización, onde lle entregarán a última folia autocopiativa. Ao abandonar o recinto NON poderá levar ningún cuestionario de preguntas. O Servizo Galego de Saúde facilitaralle o acceso aos mesmos a través da páxina web: [www.sergas.es](http://www.sergas.es). logo de finalizados os tempos de exame.  
Se ten que realizar o exercicio de lingua galega, permaneza no seu lugar. Ao finalizar o exercicio, garde este cuestionario no chan, baixo o seu asento e espere as indicacións para realizar a continuación o outro exame, en unidade de acto.

*LEA DETIDAMENTE AS INSTRUCCIÓNS QUE FIGURAN NO REVERSO  
DA FOLLA DE RESPOSTAS PARA O SEU CORRECTO ENCHEMENTO*

**EXAME EN GALEGO**



1. **Sinale a opción incorrecta en relación á panfotocoagulación en retinopatía diabética proliferativa (RDP):**

- A) O risco de hemorraxia trala PFC diminúe debido á rápida regresión da neovascularización.
- B) A diminución moderada de visión é un dos efectos que aparecen trala PFC.
- C) Prodúcese alteración na adaptación á escuridade.
- D) As marcas do láser de dióxido micropulsado sublimiar son oftalmoscópicamente invisibles.

2. **Sinale a opción incorrecta:**

- A) O buraco macular é máis frecuente nas mulleres que nos homes.
- B) A taxa de bilateralización do buraco macular no ollo contralateral é dun 15% aos 5 anos.
- C) O 65% dos buracos maculares de 400 micras ou menos asociados á tracción vítrea pecháronse tras unha inxección de ocriplasma.
- D) A taxa de peche con vitrectomía é dun 90% en buracos maculares de 400 micras ou menos.

3. **Paciente de 65 anos presenta clínica de glaucoma avanzado, na anamnese indícanos que presenta alerxia ás sulfamidas. Cal dos seguintes fármacos presenta a posibilidade de reacción alérxica e cruzada ao empregalo, se o utilizamos como tratamento neste paciente?**

- A) Agonistas alfa 2 adrenérxicos.
- B) Inhibidores da anhidrase carbónica.
- C) Parasimpaticomiméticos mióticos.
- D) Análogos das prostaglandinas.

4. **Paciente de 49 anos preséntase na consulta con esclerite e inflamación da pálpebra superolateral. Refire afectación da vía respiratoria alta e baixa e unha historia de glomerulonefrite. A imaxe do TC é consistente cun proceso óseo-destrutivo dos seos nasais. Cal das seguintes opcións é incorrecta?**

- A) O exame histopatolóxico do tecido afectado mostraría vasculite, inflamación granulomatosa e necrose.
- B) Debe iniciarse o tratamento con ciclofosfamida.
- C) Este proceso da enfermidade pode ser fatal.
- D) O anticorpo citoplasmático sérico (c-ANCA) é moi específico para esta patoloxía; se é negativo, este proceso pode ser descartado.

5. **En relación á oclusión da vea central da retina de tipo isquémico, sinale a resposta falsa:**

- A) A isquemia macular, o edema macular e o glaucoma neovascular son as principais causas de perda de visión.
- B) Adoitan asociar defecto pupilar aferente relativo (DPAR).
- C) Aparece neovascularización do iris en preto do 50% dos ollos, normalmente entre 2-4 meses tras a oclusión.
- D) Poden aparecer neovasos no iris e só excepcionalmente no ángulo.

6. Paciente de 65 anos a tratamento con Bimatoprost no ollo esquerdo, por presentar glaucoma pseudoexfoliativo, acode á nosa consulta. Sobre o uso dos análogos das prostaglandinas, cal é a opción incorrecta?

- A) Os análogos das prostaglandinas son fármacos de primeira liña no tratamento de glaucoma.
- B) Os análogos das prostaglandinas poden producir ptose da pálpebra superior e profundización do suco palpebral superior, que se fai máis evidente se só se trata un ollo.
- C) Os análogos das prostaglandinas poden producir efectos adversos locais reversibles como hiperemia conxuntival, aumento na pigmentación da pel periorcular e cambios nas pestanas.
- D) Os análogos das prostaglandinas alcanzan o máximo descenso da presión intraocular á semana do comezo de tratamento.

7. Acode a urxencias un paciente de 40 anos con ollo vermello unilateral, tyndall de 3+ e PIO de 34 mmHg. As uveítes anteriores adoitan cursar con hipotensión ocular, con todo existen causas de uveítes hipertensivas.

Sinale a incorrecta:

- A) As uveítes producidas por virus (principalmente herpes) poden cursar con PIO elevada.
- B) A uveíte asociada ao HLA B27 é habitualmente hipertensiva.
- C) A artrite crónica xuvenil é outra causa frecuente de uveíte hipertensiva.
- D) A síndrome de Fuchs e o Possner-Schlossman cursan tipicamente con hipertensión ocular.

8. Chega á consulta un paciente miope de 7 D para realizar unha revisión rutineira. Como antecedentes foi intervindo de desprendemento de retina regmatóxico (DRR) no seu OE hai 4 anos, con boa AV postoperatoria. Polo demais, o paciente non presenta ningunha sintomatoloxía a nivel ocular. Sinale a resposta falsa en relación á exploración do FO no seu OD:

- A) O tratamento profiláctico con láser dunha dexeneración lattice con buracos tróficos demostrou beneficio.
- B) Ante a presenza dun tuft retiniano non se recomenda o tratamento profiláctico con láser.
- C) Se presenta unha rotura asintomática está recomendado o tratamento profiláctico con láser.
- D) Se presenta unha rotura pigmentada con aspecto de cronicidade non se recomenda tratamento láser.

9. Sinale a resposta INCORRECTA respecto ao implante dun anel de tensión capsular:

- A) Están contraindicados se non se puido completar con éxito unha capsulorrexia circular continua.
- B) A introdución do implante deberase iniciar desde o lado oposto á desinserción.
- C) Para valorar o tamaño do anel capsular a implantar terase en conta a distancia branco-branco e a lonxitude axial do globo ocular.
- D) Nun globo ocular de tamaño medio con rotura capsular, implantarase un anel de tamaño pequeno, 10 mm contraído.

10. Paciente de sexo feminino de 50 anos con orbitopatía tiroide activa e resistente a tratamento con corticoides intravenosos, decídese poñer tratamento con Tocilizumab. Sobre este tratamento, cal é incorrecta?

- A) O Tocilizumab pódese administrar por infusión intravenosa ou con inxección subcutánea.
- B) Nos pacientes tratados con Tocilizumab, realizaranse análises de sangue para controlar os aumentos no colesterol ou as enzimas hepáticas e as reducións nos valores dos glóbulos brancos ou plaquetas.
- C) O Tocilizumab é un anticorpo monoclonal recombinante humanizado antireceptor da IL-12.
- D) A dose usada intravenosa adoita ser de 8mg/kg de peso unha vez cada 4 semanas.

11. En relación ao control da retinopatía diabética moderada, sinala a opción incorrecta:
- A) Os IECAs e ARA-II son útiles nesta fase en ensaios clínicos pero o seu beneficio non alcanzou a evidencia suficiente como para ser utilizados na práctica clínica.
  - B) Non precisa panfotocoagulación debido ao baixo risco de progresión a retinopatía diabética proliferativa (progresión ao ano entre un 5% e un 26%).
  - C) O fenofibrato demostrou reducir a frecuencia de láser na retinopatía diabética moderada pero non demostrou reducir a frecuencia de láser no edema macular diabético asociado.
  - D) Non precisa a realización de angiografía fluoresceínica.
12. Na avaliación do grao de severidade dunha queratite infecciosa sinala cal dos seguintes achados NON implica maior severidade:
- A) Defecto epitelial moi extenso.
  - B) Alta celularidade en cámara anterior.
  - C) Profundidade do infiltrado maior dun terzo do espesor corneal.
  - D) Importante diminución de agudeza visual.
13. Vai vostede a explorar a un paciente na consulta, respecto á medición da agudeza visual, sinala a resposta incorrecta:
- A) A agudeza visual afastada de Snellen adoita medirse nunha habitación cun elevado nivel de iluminación e co optotipo situado a 8 metros de distancia.
  - B) Os optotipos, adoitan ser táboas formadas por diferentes liñas de caracteres cun alto nivel de contraste.
  - C) A agudeza visual afastada debe tomarse coa corrección habitual do paciente e individualmente con cada ollo por separado.
  - D) A agudeza visual próxima adoita medirse facendo ler ao paciente un optotipo de lectura que sostén el mesmo.
14. Remiten a Oftalmoloxía a un bebé acabado de nacer para descartar catarata por rubéola conxénita por antecedente de rubéola materna ás 6 semanas de xestación. Sinala a resposta FALSA:
- A) O virus só pode atravesar a placenta se a infección materna tivo lugar nunha idade xestacional de aproximadamente 6 semanas ou antes.
  - B) A catarata pode ser uni ou bilateral e non ten unha morfoloxía específica.
  - C) A catarata adoita estar presente no nacemento pero pode comezar semanas ou meses máis tarde.
  - D) A cirurxía da catarata será a máis precoz posible e mellor antes dos 3 anos de idade para evitar ambliopía.
15. Un paciente home de 62 anos preséntase en urxencias con diplopía desde hai unha semana. A exploración mostra: defecto da abducción do ollo dereito. Tamén se observa anisocoria, coa pupila dereita 2 mm máis pequena que a esquerda, e unha ptose da pálpebra superior dereita. Obsérvase un atraso na dilatación da pupila dereita na escuridade. Non hai anhidrose. Cal dos diagnósticos seguintes é máis probable?
- A) Lesión desmielinizante do tronco cerebral.
  - B) Tumor pulmonar apical.
  - C) Disección da arteria carótide interna.
  - D) Aneurisma carotídeo intracavernoso.

16. En relación co sistema clásico de clasificación das queimaduras químicas (modificación de Roper–Hall da clasificación de Hughes), un ollo con perda total do epitelio corneal, edema estromal que escurece os detalles do iris, isquemia perilímbica de 5 horas. Sinale a resposta CORRECTA, que grao corresponde:

- A) Grao 4.
- B) Grao 3.
- C) Grao 3a.
- D) Grao 3b.

17. Paciente de 73 anos intervido de catarata do ollo dereito, que tras a cirurxía comeza a presentar glaucoma secundario no devandito ollo. Vostede sabe que a implantación dunha lente intraocular pode dar lugar a diversos tipos de glaucoma secundario. Cal dos seguintes diagnósticos non se relaciona coa implantación de lente intraocular?

- A) Síndrome de uveíte–glaucoma–hifema (UGH).
- B) Glaucoma pigmentario secundario.
- C) Bloqueo pupilar pseudofáquico.
- D) Síndrome endotelial iridocorneal.

18. Cal das seguintes respostas NON é unha causa de edema corneal?:

- A) Clorhexidina.
- B) Cogan Reesc.
- C) Rosácea ocular.
- D) Parto con fórceps.

19. Un paciente recentemente operado de cataratas presenta unha cámara anterior pouco profunda, desprazamento cara adiante da lente intraocular e unha presión intraocular elevada. O exame do segmento posterior aparece dentro dos límites normais. Cal das seguintes é a opción menos recomendable no tratamento deste paciente?

- A) Fármacos betabloqueantes ou inhibidores da anhidrase carbónica, que diminúen a produción do acuoso.
- B) Fármacos parasimpaticomiméticos agonistas colinérxicos de acción directa, mióticos que aumentan a drenaxe trabecular.
- C) Fármacos que produzan midríase e cicloplexía intensiva.
- D) Capsulotomía e hialoidotomía YAG.

20. Traumatismo ocular e hipema completo que impide ver fondo de ollo. Sinale a resposta INCORRECTA en relación á ecografía ocular neste paciente:

- A) O achado de burbullas de aire en cavidade vítrea faranos sospeitar unha rotura ocular.
- B) Se hai un corpo estraño xunto á parede escleral, a ecografía non pode determinar se está aloxado dentro ou fóra do globo ocular.
- C) Por ecografía pode ser duro distinguir unha rotura escleral dun corpo estraño intraocular.
- D) Por ecografía é posible valorar a presenza ou non de hemorraxia retrobulbar.

21. Nun paciente con queratocono sinala cal dos seguintes datos NON se inclúe entre os factores de risco para desenvolver cicatrices corneais:

- A) Curvatura corneal maior de 52 dioptías.
- B) Idade maior de 30 anos
- C) Finción corneal.
- D) Portador de lentes de contacto.

22. Sinala a resposta correcta respecto á nomenclatura do Standardization of Uveitis Nomenclature (SUN) Working Group (IUSG), as uveítes clasifícanse:

- A) Segundo localización anatómica: anterior, posterior, vasculite e panuveíte.
- B) Segundo clasificación clínica: Infecciosas, asociadas a enfermidade sistémica e síndrome de enmascaramento.
- C) Segundo a cronoloxía da actividade inflamatoria: Comezo (brusco ou paulatino), Duración (limitada igual ou menor a 3 meses ou persistente), Segundo evolución clínica (aguda, recorrente, crónica).
- D) Segundo a súa gravidade: Leves, moderadas e severas.

23. Acode á súa consulta un neno de 6 anos con refracción baixo cicloplexia de  $-4.00$  esfera en ambos os ollos. Os seus proxenitores (ambos miopes magnos) consultan acerca de medidas para deter a progresión da miopía. Sinala a resposta máis apropiada para este caso:

- A) É pouco probable que a miopía vaia a aumentarlle polo que non terían que preocuparse.
- B) Ningunha estratexia demostrou ser útil para esta situación.
- C) Probase con éxito e boa tolerancia o colirio de atropina ao 0,01%.
- D) Os cambios condutuais: estar máis tempo ao aire libre, boas condicións de iluminación, actividades deportivas de exterior, non teñen ningunha influencia.

24. Respecto ás pautas de tratamento en DMAE neovascular con antiVEGF, sinala a incorrecta:

- A) Os mellores resultados visuais con Ranibizumab obtivéronse mediante inxeccións en pauta fixa mensual, pero isto é complicado de manter na práctica e resulta moi custoso.
- B) A pauta pro re nata (PRN) baséase en monitoraxe frecuente (mensual) e inxectar só en caso de actividade. Tende a diminuír o número de inxeccións e o custo, pero impón unha gran carga de revisións difícil de manter en práctica clínica real.
- C) A pauta " Treat and Extend" busca un compromiso entre as dúas anteriores, o paciente inxéctase en cada visita e esténdense progresivamente os intervalos a condición de que a lesión atópese inactiva.
- D) O maior problema que enfrenta o paciente con DMAE en práctica clínica real é o risco de sobretratamento, que ten graves consecuencias para a visión e a evolución da enfermidade.

25. Un paciente a tratamento con Topiramato preséntase na consulta de urxencias por diminución de agudeza visual, dor ocular e cefalea. Á exploración presenta elevación da presión intraocular. Sinala a opción correcta:

- A) O Topiramato pode producir glaucoma agudo bilateral por bloqueo pupilar, ao desprazarse anteriormente o cristalino.
- B) O Topiramato pode producir hipermetropía aguda que provoca diminución de agudeza visual.
- C) A iridectomía periférica é útil no tratamento deste glaucoma.
- D) O Topiramato pode producir un desprendemento ciliocoroide, que causa unha relaxación zonular.

26. Indique a resposta CORRECTA no tratamento da queratopatías bullosas:

- A) Descender unha presión intraocular alta ou en rango alto da normalidade pode previr futuros danos das células endoteliais.
- B) O tratamento de calquera edema corneal deberá incluír corticoides tópicos.
- C) A acetazolamida via oral é de primeira elección para controlar a PIO coa finalidade de evitar maior dano corneal.
- D) As micropuncións estromais anteriores non se inclúen entre as opcións terapéuticas dunha queratopatía bullosa crónica.

27. Sinale a resposta falsa en relación ás indicacións de panfotocoagulación (PFC) na retinopatía diabética severa:

- A) É necesaria se existe retinopatía diabética severa contralateral.
- B) Paciente con cataratas con significación visual evidente que poida limitar nun futuro próximo a PFC, e previo á cirurxía da mesma.
- C) Presenza de áreas de isquemia angiográfica xeneralizadas.
- D) Muller con intención de quedar embarazada.

28. Paciente de 85 anos, operado en 3 ocasións de carcinoma basocelular en canto medial con recidiva do mesmo. Actualmente, o tumor atópase no lado do único ollo funcional e polo seu tamaño pódese considerar un carcinoma basocelular avanzado. No Comité de tumores apróbase poñer tratamento cun inhibidor da vía do Hedgehog, como é o Vismodegib. Sobre o Vismodegib, cal é a opción incorrecta?

- A) O Vismodegib é un fármaco que se utiliza para tratamento do carcinoma basocelular localmente avanzado e metastásico sintomático.
- B) O Vismodegib é un fármaco intravenoso que se pon unha vez ao mes.
- C) Entre os efectos adversos máis frecuentes atópase a alopecia, os espasmos musculares e a disxeusia.
- D) O Vismodegib únese e inhibe a proteína SMO, polo que bloquea o sinal de transdución Hedgehog.

29. Sinale a opción falsa en relación ao tratamento da ambliopía:

- A) Os filtros de Bangerter son útiles no tratamento de ambliopías severas.
- B) O 25% dos nenos ambliopes tratados con éxito recaen antes dos 12 meses tras parar o tratamento.
- C) A corrección óptica do erro refractivo durante 18 semanas mellora a agudeza visual no ollo ambliope en 2 ou máis liñas en dous terzos dos nenos de entre 3 e 7 anos.
- D) A penalización farmacolóxica emprégase para tratar a ambliopía nos casos nos que o ollo non ambliope é hipermetrope.

30. Cal é a complicación máis común da trabeculoplastia láser selectiva (SLT)?

- A) Aumento transitorio da presión intraocular.
- B) Irite.
- C) Sinequias.
- D) Hifema.

31. Paciente de sexo feminino de 40 anos presenta unha proptose dolorosa e progresiva con desprazamento inferior e nasal do globo ocular esquerdo desde hai 6 meses. A paciente refire hipoestesia frontotemporal. A agudeza visual é normal. As imaxes revelan un tumor de configuración ovalada, marxas irregulares na glándula lacrimal esquerda. Cal diría vostede que é o diagnóstico máis probable nesta paciente, teniendo en cuenta as características clínicas e a frecuencia coa que aparecen cada un dos tumores seguintes?

- A) Adenocarcinoma primario de la glándula lacrimal.
- B) Carcinoma adenoide quístico da glándula lacrimal.
- C) Adenoma pleomórfico da glándula lacrimal.
- D) Adenocarcinoma pleomórfico da glándula lacrimal.

32. Os pais dun bebé de 3 meses de idade notan que estivo chorando excesivamente desde o nacemento, con secrecións ocasionais nas pestanas. Non hai evidencia de eritema, edema ou secreción purulenta no exame. Que afirmación é verdadeira sobre as obstrucións conxénitas do conduto nasolacrimal?

- A) Presúmese que a obstrución é unha válvula perforada de Rosenmuller.
- B) Unha dacriocistorrinostomía é o procedemento inicial de elección.
- C) Esta condición pode asociarse, aínda que pouco frecuente, cun compromiso respiratorio que poña en perigo a vida.
- D) Aproximadamente o 60% das obstrucións conxénitas sintomáticas do conduto nasolacrimal resólvense no primeiro ano de vida.

33. Dispónse a facer unha angiografía fluoresceínica a un paciente, cal das seguintes asociacións de achados parécelle incorrecta:

- A) Coriorretinopatía serosa central: imaxe "mancha de tinta" ou "cheminea"
- B) Membrana neovascular subretiniana predominantemente clásica: imaxe en "encaixe" ou "roda de carro" en tempos precoces que difunde en tempos tardíos.
- C) Hemorraxia prerretiniana macular: hiperfluorescencia precoz sen difusión que produce un "efecto ventá"
- D) Neovasos papilares, lesións con hiperfluorescencia precoz que difunden ao longo do angiograma.

34. Sinale a opción incorrecta en relación á exotropía intermitente:

- A) Aparece antes dos 3 anos.
- B) Pódese corrixir a hipermetropía leve para mellorar o control da desviación.
- C) Os pacientes chiscan un ollo ante situacións de luz brillante.
- D) É rara a ambliopía profunda.

35. Paciente de 70 anos acode a urxencias por diminución de visión indolora, bilateral e simultánea de progresión lenta. No fondo de ollo, obsérvase palidez do disco óptico. Sospeitamos dunha neuropatía óptica tóxica. Ao facer OCT obsérvase en ambos ollos, un adelgazamento significativo da capa de fibras nerviosas da retina dos cuadrantes inferior, superior e nasal con preservación do cuadrante temporal. Cal é a causa máis posible desta neuropatía tóxica?

- A) Vigabatrina.
- B) Etambutol.
- C) Linezolid.
- D) Tabaco e alcol.

36. Acode a urxencias unha paciente de 80 anos, hipertensa, cunha lesión avermellada adxacente á arcada temporal superior con coroa de exudados ao redor. Sinale a resposta incorrecta respecto ao tratamento desta paciente:

- A) Os macroaneurismas arteriais retinianos (MAR) requiren tratamento inmediato ao diagnóstico debido ás súas potenciais complicacións.
- B) Poden tratarse mediante fotocoagulación láser en caso de exudación e localización afastada da fovea.
- C) Os MAR poden desaparecer espontaneamente.
- D) As hemorraxias asociadas aos MAR, teñen un pronóstico variable en termos de recuperación de agudeza visual, en función da localización das mesmas.

37. Ante un traumatismo ocular, sinale cal dos seguintes achados na exploración nos indican PEOR PROGNÓSTICO segundo a clasificación do Ocular Trauma Score:

- A) Agudeza visual inicial menor de percepción luminosa.
- B) Defecto pupilar aferente relativo.
- C) Rotura de cápsulas anterior e posterior do cristalino.
- D) Corpo extraño intraocular de orixe vexetal.

38. Na síndrome de fórnix xigante sinale a resposta FALSA:

- A) Conxuntivite mucopurulenta crónica.
- B) Afecta a varóns obesos en idade media da vida.
- C) Pautas curtas de tratamento tópico producen melloría só temporal.
- D) O seu tratamento inclúe tratamento sistémico prolongado con antibióticos antiestafilocócicos.

39. Sinale a resposta CORRECTA respecto a a realización dunha vitrectomía anterior adecuada:

- A) Se a rotura capsular é pequena é adecuado usar irrigación-aspiración coaxial usando a incisión principal para a introdución do instrumento.
- B) Se caeron restos de cortex a vítreo, poñer o terminal do vitreotomo na zona da rotura coa boca cara abaixo na cavidade vítrea.
- C) A vitrectomía comézase eliminando o vítreo de cámara anterior; despois abórdase a eliminación do vítreo da zona da esgazadura.
- D) Debe evitarse o uso de triamcinolona en cámara anterior por dificultar a visualización da rotura capsular.

40. Á hora de explorar a nenos pode ser útil o test do reflexo vermello binocular (Bruckner). Nunha habitación escura diríxese a luz dun oftalmoscopio directo cara a ambos os ollos do neno simultaneamente, a unha distancia de 45–75 cm. Sinale a resposta incorrecta:

- A) O test considerarase normal cando se observe un reflexo vermello simétrico en ambos os ollos.
- B) Unha opacidade do reflexo, unha marcada diminución do mesmo, a presenza dun reflexo branco ou amarelo, ou unha asimetría entre ambos os ollos será considerado anormal.
- C) O reflexo vermello é estable e similar independentemente á pigmentación retiniana e por tanto será idéntico nas diferentes etnias e razas.
- D) Unha hipermetropía significativa presentará unha media lúa máis brillante situada na parte inferior do reflexo vermello. Unha miopía significativa presentará unha media lúa máis brillante situada superiormente.

41. Completa, no enunciado, os seguintes espazos en branco coa opción correcta: "Cando se utiliza a tonometría de Goldmann para medir a presión intraocular, o edema corneal pode causar unha lectura de presión falsamente \_\_\_\_\_, e un exceso de fluoresceína pode causar unha lectura de presión falsamente \_\_\_\_\_".

- A) Baixa; alta.
- B) Baixa; baixa.
- C) Alta; alta.
- D) Alta; baixa.

42. Unha paciente de 45 anos acode a urxencias con ollo vermello doloroso. Respecto ás manifestacións clínicas das uveítes anteriores, sinala a resposta incorrecta:

- A) As uveítes anteriores agudas frecuentemente debutan coa aparición brusca de dor unilateral, fotofobia e ollo vermello. Diminución variable da agudeza visual.
- B) As uveítes anteriores crónicas poden ser de instauración lenta e paulatina e mesmo resultar asintomáticas ata a aparición de complicacións.
- C) A miose por espasmo do esfínter pupilar predispón á formación de sinequias posteriores.
- D) Os nódulos de Koeppe localízanse no estroma do iris e os de Bussaca aparecen no rebordo pupilar.

43. Paciente de 30 anos acode a urxencias tras sufrir unha diminución da agudeza visual do ollo dereito brusca e con dor nos movementos oculares. Na exploración obsérvase defecto pupilar aferente relativo e edema de papila no ollo dereito, sendo diagnosticado de neurite óptica. Sinala a opción incorrecta:

- A) A presenza dun defecto pupilar aferente relativo é unha característica diagnóstica obrigada para o diagnóstico de neuropatía óptica unilateral de calquera orixe.
- B) A OCT permite cuantificar o edema de papila, o grao e a intensidade do edema, e ten valor prognóstico visual, ao presentar correlación coa función visual, unha vez resolto o cadro.
- C) A presenza de periflebite asociada no fondo de ollo incrementa o risco de novos brotes e de conversión a esclerose múltiple.
- D) A resonancia magnética segue sendo a proba con maior valor predictivo de cara ao risco de conversión a esclerose múltiple.

44. Os achados na OCT de segmento anterior dunha neoplasia córnea-conxuntival intraepitelial (CIN), son os que se describen a continuación, excepto un. Sinala a resposta FALSA:

- A) Engrosamento e hiperreflectividade da capa epitelial.
- B) Transición abrupta entre o epitelio patolóxico e o normal.
- C) Plano de clivaxe entre a lesión e o tecido subxacente.
- D) Estroma é de características normais debaixo da lesión epitelial.

45. Sinala a resposta FALSA en relación á asociación de catarata con enfermidades sistémicas:

- A) Na distrofia miotónica as cataratas son moi frecuentes, inicialmente inocuas, evolucionan ao longo da vida a cataratas estreladas subcapsulares posteriores incapacitantes.
- B) As cataratas subcapsulares anteriores densas en escudo que engurran a cápsula anterior son características da dermatite atópica.
- C) En diabéticos novos é posible atopar opacidades corticais en folepa de neve que desaparecen espontaneamente ou maduran en poucos días.
- D) Na síndrome de Marfan a ectopia lentis asóciase con alteración zonular polo que a acomodación está moi afectada desde o inicio da vida.

46. Cal é a zona de maior resistencia no sistema de drenaxe trabecular?

- A) Malla uveal.
- B) Malla corneoescleral.
- C) Malla escleral.
- D) Malla xustacanalicular.

47. Sinale a resposta incorrecta respecto á enfermidade de Stargardt:

- A) Tamén chamada distrofia macular xuvenil e fundus flavimaculatus, representan a distrofia macular máis común.
- B) Preséntanse habitualmente na infancia e adolescencia aínda que ás veces poden debutar en idades máis avanzadas.
- C) Cursa de forma máis característica cunha redución concéntrica do campo visual.
- D) Adoitan deberse a mutacións no xene ABCA4, aínda que existen outros posibles xenes causales.

48. En relación á afectación ocular pola diabetes, sinale a resposta falsa:

- A) O 25% dos diabéticos teñen algún grao de retinopatía diabética.
- B) O láser detén a progresión do edema macular diabético nun 50% dos pacientes.
- C) A HTA aumenta o risco de progresión da retinopatía diabética pero non do edema macular diabético.
- D) Ata un 10% de todos os diabéticos presentan edema macular clinicamente significativo.

49. Sinale a resposta INCORRECTA en relación á conxuntivite de inclusión por clamidia do adulto:

- A) Un tratamento sistémico adecuado fai innecesario o tratamento tópico.
- B) É característica a conxuntivite folicular unilateral con grandes foliculos en fórnix conxuntival inferior.
- C) Son frecuentes as secuelas corneais mesmo con tratamento precoz e adecuado.
- D) Pode haber infiltrados corneais subepiteliais periféricos e pannus, máis frecuentes en córnea superior.

50. Paciente de sexo feminino de 25 anos, que acode a urxencias por cadro de diminución de agudeza visual, dor cos movementos oculares, defecto pupilar aferente relativo, sendo diagnosticada de neurite óptica. Segundo Optic Neuritis Treatment Trial, que modalidade terapéutica NON se usaría para tratar a esa paciente con neurite óptica?

- A) Prednisona oral illada en dose de 1 mg/kg.
- B) Metilprednisolona intravenosa en dose de 1 g/día.
- C) Rituximab.
- D) Inmunoglobulina intravenosa.

51. Paciente de 18 anos, portadora de lentes de contacto de uso mensual que acode por sensación de corpo estraño e dor ocular con infiltrado e pequena erosión corneal. Sinale cal das seguintes actitudes terapéutica é máis ADECUADA:

- A) Vendaxe compresivo durante 24 horas e despois tobramicina en colirio 4 veces ao día durante 7 días.
- B) Cultivo das lentes de contacto, tobramicina e dexametasona colirio 3 veces ao día e revisión en 1 semana.
- C) Cultivo das lentes de contacto, ciprofloxacino en colirio e pomada cada 2 horas e revisión en 24-48 horas.
- D) Bagoas artificiais sen conservantes moi frecuentes, pomada antibiótica nocturna e revisión en 1 semana.

52. Sinale cal dos seguintes datos na exploración NON CORRESPONDE a un estadio 2 da clasificación clínica de Mackie para as queratopatías neurotróficas:

- A) Úlcera oval ou redonda persistente con bordos engrosados.
- B) Unha zona de epitelio mal adherido ao redor da úlcera.
- C) Lise estromal.
- D) Flare ou tyndall.

53. En relación cos fármacos hipotensores oculares, sinala a opción incorrecta sobre o modo de acción dos seguintes tratamentos médicos empregados no glaucoma:

- A) A Acetazolamida aumenta a drenaxe trabecular.
- B) A Brimonidina diminúe a produción de humor acuoso e mellora a drenaxe trabecular.
- C) O Latanoprost aumenta o fluxo uveoescleral.
- D) A Pilocarpina aumenta a drenaxe trabecular.

54. Respecto á retinopatía do prematuro (ROP polas súas siglas en inglés), sinala a correcta:

- A) A retinopatía do prematuro afecta a recentemente nados pretérmino e con baixo peso ao nacer, o seu risco aumenta se hai outras enfermidades sistémicas.
- B) Para a súa exploración defínense 3 zonas: a zona I é unha circunferencia imaxinaria cuxo radio é a distancia da papila ao centro de mácula.
- C) A zona II esténdese concéntricamente desde a zona I ata a ora serrata temporal.
- D) Todas as respostas anteriores son correctas

55. Sinale a resposta FALSA en relación aos linfomas conxuntivais:

- A) Clinicamente son masas conxuntivais de cor rosa- salmón, asintomáticas y de comezo insidioso.
- B) Firmemente adheridas á esclera, non son móbiles cunha torunda de algodón.
- C) Despois do tratamento, o paciente deberá ser monitorizado por oftalmoloxía e hemato-oncoloxía a longo prazo.
- D) Os linfomas conxuntivais illados sen enfermidade sistémica, tras o tratamento adecuado, teñen un pronóstico excelente.

56. En relación ás recomendacións terapéuticas dos buracos maculares, unha das seguintes opcións é falsa, sinala cal:

- A) Estadio 1 -B observación.
- B) Estadio 2 vitrectomía.
- C) Estadio 3 vitrectomía.
- D) Estadio 3 vitreofarmacolise.

57. Examina a unha anciá que presenta manchas branco amareladas na mácula dos dous ollos. Respecto aos diferentes tipos de drusas sinala a incorrecta:

- A) As drusas menores de 63 micras (drusas pequenas ou drupas) en xeral comportan pouco risco de perda visual.
- B) As drusas cuticulares ou laminares basales, aparecen a idades máis temperás e producen na anxiografía a imaxe en "ceo estrelado".
- C) Os depósitos reticulares druseniformes ou depósitos druseniformes subretinianos son de bo prognóstico visual.
- D) As drusas brandas grandes poden confluir e producir un desprendemento do epitelio pigmentario druseniforme e lesións neovasculares.

58. Sobre o tratamento con corticoides na orbitopatía tiroide, sinala a incorrecta:

- A) A administración intravenosa dos glicocorticoides demostrouse máis eficaz e segura que a oral.
- B) Nos casos leves non é recomendable usar corticoides orais de primeira elección.
- C) Deben controlarse estritamente a presión arterial e a glicemia en pacientes con factores de risco de hipertensión e diabetes.
- D) A metilprednisolona intravenosa pode aumentar a presión arterial e a glicemia, pero é un medicamento seguro, non existe unha dose límite de metilprednisolona acumulada.

59. Un paciente na consulta quíxase de presentar as pálpebras caídas. Na exploración obsérvase ptose palpebral de ambos os ollos, con diminución da función dos elevadores da pálpebra superior, retracción da pálpebra na mirada inferior e lagofthalmos. Cal é o tipo de ptose máis probable que presenta este paciente?

- A) Aponeurótica.
- B) Neuroxénica.
- C) Mioxénica.
- D) Mecánica.

60. Nas cataratas asociadas a Síndrome de Down, indique a resposta FALSA:

- A) Son frecuentes, un 75 % dos pacientes con Síndrome de Down teñen cataratas.
- B) A idade máis frecuente de aparición é na infancia tardía.
- C) Adoitan ser unilaterais.
- D) Na exploración é importante descartar outras alteracións oculares concomitantes.

61. Respecto ás oclusións de rama venosa retiniana, sinala a resposta incorrecta:

- A) Dilatación e tortuosidade dos segmentos venosos afectados e hemorraxias en chama do territorio afecto.
- B) O sitio da oclusión pode identificarse nun cruzamento arteriovenoso, máis frecuentemente temporal superior.
- C) Aparece neovascularización retiniana en ao redor dun 30% dos casos. O risco é maior se hai máis dunha área de disco de isquemia. Son fundamentalmente neovasos papilares e non retinianos.
- D) Os signos agudos adoitan resolverse en 6-12 meses, deixando envainamiento e esclerose venosa, con gravidade variable dos signos residuais.



67. Failla unha Tomografía de Coherencia Óptica (OCT) a un paciente con sospeita de DMAE. Respecto a a clasificación por OCT das membranas neovasculares na DMAE, sinala a resposta correcta:

- A) Tipo 1. Desenvólvense por encima do epitelio pigmentario da retina. Correspóndense coas membranas coñecidas como clásicas.
- B) Tipo 2. Aparecen por baixo do epitelio pigmentario da retina, correspóndense coas anteriormente coñecidas como ocultas.
- C) Tipo 3 ou RAP. Son proliferacións intrarretinianas que secundariamente crecen cara á coroide.
- D) Nas lesións de tipo polipoideo, en complexo neovascular sitúase por encima do epitelio pigmentario retiniano.

68. Respecto á clasificación da DMAE definida polo estudo AREDS2, sinala a resposta correcta:

- A) DMAE precoz: Drusas menores de 63 micras.
- B) DMAE intermedia: Presenza dunha ou máis drusas entre 63–125 micras asociadas ou non a cambios pigmentarios.
- C) DMAE avanzada: DMAE neovascular ou atrofia xeográfica que afecte o centro da fovea.
- D) Todas son correctas.

69. Sinala a resposta INCORRECTA en canto á facoemulsificación nun paciente operado de LASIK:

- A) Pode haber unha falsa miopización no postoperatorio relacionada co edema corneal.
- B) As incisións corneais deben ser sempre periféricas aos límites do flap e á súa bisagra.
- C) O principal obstáculo a superar nestes pacientes é o edema corneal intra e postoperatorio.
- D) A hipertensión ocular postoperatoria pode dar lugar a un acúmulo de líquido na interfase corneal do LASIK.

70. Respecto á ECOGRAFÍA como técnica de exploración ocular, sinala a resposta incorrecta:

- A) A ecografía utiliza ondas sonoras de alta frecuencia que producen ecos cando chocan contra interfaces entre estruturas acusticamente diferentes.
- B) Aplícase metilcelulosa ou un xel oftálmico na punta da sonda para que actúe como substancia de axuste.
- C) Obtense unha imaxe vertical coa marca da sonda en posición superior e horizontal coa marca da sonda apuntando cara ao nariz.
- D) Pódese modificar a ganancia, de forma que a maiores ganancias máis resolución e menos sensibilidade e a menores ganancias, maior sensibilidade e détéctanse mellor as estruturas hipoecoicas como o vítreo.

71. Sinala a resposta incorrecta en relación á vitrectomía no edema macular uveítico:

- A) A membrana epirretiniana nestes pacientes adoita ter pouca adhesión á retina.
- B) Pode existir unha hialoides posterior engrosada sen presenza de membrana epirretiniana.
- C) O pelado da membrana limitante interna é unha opción útil nestes pacientes.
- D) A triamcinolona intravítrea ao final da cirurxía ten un efecto moi limitado sobre o edema macular no postoperatorio.

72. Achega do melanoma de coroide, sinala a resposta incorrecta:

- A) É o tumor intraocular primario máis frecuente.
- B) Os melanomas uveales poden aparecer en iris, corpo ciliar ou coroide.
- C) A maioría dos melanomas intraoculares son de orixe coroideo e poden ir desde hiperpigmentados ata amelanóticos.
- D) O melanoma intraocular menos frecuente e de mellor pronóstico é o do corpo ciliar.

73. Acode a consulta unha nai co seu fillo porque cre que non diferencia ben as cores, sobre ese problema, identifique a resposta incorrecta

- A) Os defectos da visión das cores denominanse co prefixo deuterán (para verde), protán (para vermello) e Tritán (para o azul) e poden ser completas (-opía) ou parciais (-anomalía).
- B) O test de Ishihara está deseñado para o rastrexo dos defectos protán e deuterán conxénitos, pero é fácil de usar e está moi estendido.
- C) As maculopatías adquiridas adoitan producir alteracións no eixo azul-amarcelo e as lesións no nervio óptico defectos do vermello-verde.
- D) A proba de 100 cores de Farnsworth-Munsell é moi sensible e rápida e serve para o estudo de defectos tanto conxénitos como adquiridos.

74. Respecto á sintomatoloxía dun paciente con Dexeneración Macular Asociada á Idade (DMAE) sinala a resposta correcta:

- A) Metamorfopsia.
- B) Escotoma e perda de agudeza visual.
- C) Dificultade de adaptación á escuridade.
- D) Todas son correctas.

75. Sinala a asociación correcta en relación ao tratamento do desprendemento de retina regmatóxeno (DRR):

- A) DRR fáquico non complexo en paciente xove—Recoméndase cirurxía escleral sobre a vitrectomía.
- B) DRR pseudofáquico non complexo—Non se recomenda asociar procedemento circunferencial á vitrectomía.
- C) DRR con esgazadura xigante—Existe máis evidencia científica asociando procedemento circunferencial á vitrectomía.
- D) DRR fáquico complexo—Vitrecomía con procedemento circunferencial e tamponador de curta duración.

76. En relación á coroidopatía serosa central (CSC), unha das seguintes afirmacións é incorrecta, sinala cal:

- A) A persistencia de desprendemento neurosensorial máis de 4 meses asóciase coa atrofia de fotorreceptores e alteración visual persistente.
- B) A imaxe "en fume de cheminea" na AGF é a presentación máis frecuente da CSC.
- C) Na CSC crónica ao realizar unha AVI apréciase un aumento de tamaño dos vasos coroideos e dilatación das vorticosas en ambos os ollos.
- D) Hai que facer diagnóstico diferencial co hemanxioma coroideo difuso.

77. Sinala a resposta incorrecta en relación coas seguintes parellas de achados en tomografía de coherencia óptica (OCT):

- A) Isquemia retiniana aguda - Edema hiperreflectivo de capas internas.
- B) Hipertransmisión - atrofia de fotorreceptores ou do epitelio pigmentario da retina.
- C) Desaparición de capas externas de forma centrífuga - Retinose pigmentaria.
- D) Adelgazamento das capas externas parafoveales, con respecto das foveales, (signo "do prato volante") - Maculopatía por antipalúdicos.

**78. Sinale a resposta incorrecta respecto á prescrición de lentes:**

- A) Hipercorrixir aos pacientes miopos induce un exceso de acomodación que pode producir síntomas nalgúns casos.
- B) Os pacientes con miopía asintomática, precisan levar lentes correctoras de forma continuada, e non só para as actividades visuais con maior grao de esixencia (conducir, asistir a clase).
- C) En hipermétropes novos e de mediana idade pode ser aconsellable graduar cunha lixeira hipocorrección debido a que persiste algún ton acomodativo fisiolóxico.
- D) A medida que o paciente hipermétrope vai cumprindo anos pode ser necesario prescribir a corrección completa, para proporcionar unha boa visión de lonxe e ter o mínimo problema posible coa visión próxima.

**79. Un estudante de medicina presenta unha obstrución do conduto nasolacrimal. Nun intento de explicarlle o procedemento cirúrxico, móstraselle a fosa lacrimal, que óso ou ósos forman a fosa lacrimal?**

- A) Lacrimal e etmoide.
- B) Etmoide e maxilar superior.
- C) Maxilar superior e lacrimal.
- D) Lacrimal.

**80. Paciente de sexo feminino e raza negra de 45 anos que presenta unha dacrioadenite e nódulos cutáneos. Unha biopsia de pel revela granuloma non caseificante. Cal das seguintes opcións pode axudar a establecer o diagnóstico da patoloxía que presenta a paciente?**

- A) Biopsia conxuntival.
- B) Proba de PPD.
- C) Radiografía de tórax.
- D) Biopsia de medula ósea.

**81. Respecto á miopía patolóxica, sinale a resposta falsa:**

- A) O defecto de refracción é igual ou maior a  $-6$  D.
- B) É unha miopía magna con complicacións a nivel macular.
- C) É máis frecuente en varóns.
- D) A lonxitude axial é igual ou maior a 26 mm.

**82. Sinale a opción verdadeira en relación á ambliopía:**

- A) A ambliopía refractiva bilateral é a ambliopía refractiva máis común.
- B) A ambliopía por privación é a menos común e é de fácil tratamento.
- C) A catarata polar pequena nun neno de 7 anos provoca unha ambliopía severa.
- D) A ambliopía unilateral asóciase ao estrabismo nun 50% dos casos.

**83. Sinale a afirmación incorrecta en relación ao linfoma intraocular:**

- A) O linfoma uveal adoita ser bilateral.
- B) Débese facer diagnóstico diferencial no linfoma uveal coa enfermidade de Birdshot.
- C) O linfoma vítreoretiniano presenta un cociente IL-10/IL-6 maior a 1.
- D) O tratamento no linfoma vítreoretiniano é a quimioterapia sistémica, aínda sen afectación do sistema nervioso central.

84. **Sinale a resposta incorrecta en relación a un buraco macular en estadio 2 segundo a clasificación de Gass:**
- A) É rara a presenza de membranas epirretinianas.
  - B) Agudeza visual 20/100 ou menor.
  - C) Espesor total pequeno (menos de 400 micras de diámetro) de defecto da retina.
  - D) Existe metamorfopsia.
85. **Á hora de explorar a pupila dun paciente, que NON esperaría atopar se ten un defecto pupilar aferente absoluto:**
- A) Prodúcese por lesión completa do nervio óptico. O ollo afectado está completamente cego.
  - B) Ambas as pupilas teñen o mesmo tamaño.
  - C) Ao estimular o ollo afectado, contraése a pupila do adelfo.
  - D) Ao estimular o ollo san, contraéense ambas as pupilas.
86. **Sinale cal das seguinte queratites infecciosas NON require tratamento sistémico:**
- A) Afectación escleral.
  - B) Perforación ou risco inminente de perforación.
  - C) Hipopion que alcanza pupila.
  - D) Neno con queratite por haemophilus influenzae.
87. **Sinale a asociación incorrecta entre tumores e enfermidades sistémicas:**
- A) Hipertrofia congénita do epitelio pigmentario illada – polipose adenomatosa familiar.
  - B) Hemanxioma capilar retiniano múltiple – enfermidade de Von Hippel-Lindau.
  - C) Astrocitoma retiniano ou hamartoma astrocítico – esclerose tuberosa.
  - D) Hemanxioma coroideo difuso – síndrome de Sturge-Weber.
88. **Sinale a resposta incorrecta en relación á enfermidade por rabuñada de gato:**
- A) Utilízase eritromicina como tratamento en nenos durante 4-10 semanas.
  - B) A neurorretinite resólvese espontaneamente en 8-12 semanas.
  - C) Aparece unha linfadenopatía rexional con mialxias e febrícula aos 3-5 días da inoculación.
  - D) Existe edema de papila con líquido subretiniano perimacular.
89. **Entre os factores de risco para o desenvolvemento de proliferación vítreoretiniana (PVR) nun desprendemento de retina regmatóxico (DRR), sinale o incorrecto:**
- A) Fotocoagulación excesiva.
  - B) Idade avanzada.
  - C) Tempo de evolución do DRR.
  - D) Hemorraxia vítrea intraoperatoria.
90. **Nun buraco macular miópico, asociouse cun peor prognóstico tras vitrectomía pars plana unha das seguintes opcións:**
- A) Boa agudeza visual previa.
  - B) Estafiloma en polo posterior.
  - C) Duración dos síntomas.
  - D) Foveosquise asociada.

91. Paciente con baixa visión e enfermidade de Alzheimer en estadio avanzado. Na exploración presenta opacidades do cristalino subcapsulares anteriores branco-agrisadas densas que ocupan TODA a área pupilar. Indique o antecedente oftalmolóxico que sospeitaría:

- A) Catarata por clorpromacina.
- B) Traumatismo contuso.
- C) Catarata membranosa.
- D) Glaucoma Agudo de Ángulo Pechado.

92. Respecto ás arterias ciliarretinianas, sinala a resposta incorrecta:

- A) Pode existir unha arteria ciliarretiniana ata nun 15-50% dos ollos.
- B) Achega unha segunda fonte de irrigación procedente da circulación ciliar posterior.
- C) As arterias ciliarretinianas non sofren oclusións, a diferenza das ramas arteriais retinianas.
- D) É capaz de manter a visión central tras unha oclusión de arteria central da retina, no caso de que irrigue a fovea.

93. Marque a opción correcta en relación ás complicacións nunha vitrectomía por MER:

- A) A aparición dunha catarata non é unha complicación frecuente.
- B) As roturas retinianas iatróxenas aparecen ata nun 15% dos casos.
- C) A recorrencia da MER aparece ata nun 25% dos pacientes.
- D) As roturas retinianas iatróxenas adóitanse localizar na media periferia retiniana debido ao desprendemento de vitreo existente.

94. Paciente con queratite epitelial por herpes simple en tratamento con aciclovir tópico, indique a resposta CORRECTA:

- A) A pauta de tratamento é 5 veces ao día x 5 días e despois descenso a 2-3 veces ao día se hai melloría aínda que non haxa resolución completa.
- B) O tratamento precoz diminúe as secuelas pero non inflúe nas recorrencias.
- C) Se despois de 14 días de tratamento non hai resolución completa das lesións epiteliais é indicación de asociar antivírico via oral.
- D) Unha opción terapéutica alternativa adecuada é valaciclovir 500 mg, 1 comprimido cada 24 horas durante 1 semana.

95. Paciente de 26 anos con traumatismo periocular que refire perda visión desde o traumatismo e dor. Ten hematoma periocular severosevero proptosis oftalmoplexia, AV conta dedos a 20 cms, PIO 38 mm Hg, DPAR, discromatopsia, hiposfagma e fondo de ollo normal. Sinala a actitude máis ADECUADA:

- A) Solicitar TAC orbitario para confirmar sospeita diagnóstica.
- B) Manitol ao 20%, antihipertensivos tópicos, ingreso hospitalario e revisión ao día seguinte.
- C) Cantotomía lateral e cantólise inmediata e ingreso en observación.
- D) Prescribir tratamento ambulatorio, acetazolamida vo, betabloqueantes tópicos, pomada antibiótica e revisión en 48 horas.

96. A inxección de acetato de triamcinolona en cámara anterior pode usarse para facilitar a vitrectomía anterior en casos de vitreorraxia. Ao utilizar unha ampola de Trigon Depot, sinala a resposta VERDADEIRA respecto ao seu uso adecuado:

- A) Encher a ampola con 0.5 ml de soro fisiolóxico, mesturar completamente e inxectar 0.2 ml.
- B) Axitar ben a ampola antes de abrir, desbotar 0.5 ml do preparado, encher con 0.5 ml de soro fisiolóxico, e inxectar 0.2 ml.
- C) Encher a ampola con 1 ml de soro e inxectar 0.2 ml da solución resultante.
- D) Decantar a ampola, aspirar o sobrenadante alcohólico, desbotalo, encher con 2 ml de soro e inxectar 0.2 ml da solución resultante.

97. En relación ao desprendemento do vítreo posterior (DVP), unha resposta é falsa, sinala cal:

- A) Ata un cuarto dos pacientes con DVP agudo teñen unha rotura retiniana á exploración.
- B) Non existe correlación directa entre a cantidade de hemorraxia vítrea e a probabilidade de ter unha rotura retiniana.
- C) O OCT é de axuda para ver a evolución e o estadiamento dun DVP.
- D) Case o 90% das roturas que aparecen tras un DVP con hemorraxia vítrea localízanse en cuadrantes superiores.

98. Paciente de 60 anos presenta un glaucoma por peche angular, cal destes mecanismos non é responsable dese peche?

- A) Glaucoma por recesión angular.
- B) Glaucoma maligno.
- C) Bloqueo pupilar absoluto.
- D) Desprazamento anterior do cristalino.

99. No estudo da función endotelial con microscopio especular, sinala a resposta FALSA:

- A) O polimegatismo e o pleomorfismo son máis sensibles para medir a saúde endotelial que a medida illada da densidade celular.
- B) Coa idade as células endoteliais fanse máis grandes e o patrón celular faise pleomórfico.
- C) Unha porcentaxe de células hexagonais menor do 50% debe considerarse anormal.
- D) Un coeficiente de variación menor de 0.40 debe considerarse anormal.

100. Unha paciente de 44 anos presenta unha glándula lagrimal agrandada. Despois de que as análises de sangue mostren niveis elevados de inmunoglobulina G4 (IgG4), vostede mantén unha alta sospeita de enfermidade orbitaria relacionada con IgG4 e decide facer unha biopsia da glándula lagrimal. Cal dos seguintes factores é pouco probable que estea presente no exame histopatolóxico da mostra da biopsia se a paciente presenta enfermidade orbitaria relacionada con IgG4?

- A) Patrón cribiforme.
- B) Fibrose estoriforme.
- C) Flebite obliterante.
- D) Relación IgG4/IgG elevada.

1. Respecto a a refracción, sinale a falsa:

- A) Pode estudarse de forma obxectiva mediante: retinoscopia, autorrefractometría, ou analizador de fronte de ondas.
- B) O foróptero e a montura de probas utilízanse para o refinamento subxectivo en pacientes colaboradores.
- C) Calculase que a reproductibilidade da refracción subxectiva esta nun intervalo de 0,50 D para equivalente esférico, esfera e cilindro.
- D) A refracción afastada é independente da acomodación, por iso pódese empregar a refracción manifesta e non se precisa de cicloplexia ou emborronamento.

2. Paciente de 64 anos, miope, que acode á consulta de urxencias. Relátanos que mentres viaxaba ao estranxeiro hai varias semanas, lembra que presentou varios días fotopsias no seu ollo dereito, seguidas dunha lenta diminución da visión nese ollo. Na exploración, a súa visión é de contar dedos, a presión intraocular atópase elevada e presenta un desprendemento de retina de aparencia crónica con tres esgazaduras retinianas periféricas. Cal é o mecanismo máis probable detrás da presión intraocular elevada neste escenario clínico?

- A) Diminución do fluxo de saída debido á perturbación do epitelio pigmentario da retina.
- B) Aumento do pigmento que flota no vítreo e a cámara anterior, obstruíndo a malla trabecular.
- C) Segmentos de fotorreceptores que obstrúen a malla trabecular.
- D) Peche do ángulo secundario polo desprendemento de retina que vira o iris cara adiante.

3. As seguintes son indicacións de vitrectomía na retinopatía diabética proliferativa salvo unha, sinale cal:

- A) Papilopatía diabética traccional.
- B) Adherencias vitreoretinianas extensas non activas sen tracción e boa agudeza visual.
- C) Maculopatía traccional.
- D) Traccións activas sen hemovítreo severo.

4. Paciente de 78 anos con diplopía, que á exploración constátase unha paresia do IV par, cal das seguintes afirmacións é certa sobre o IV par cranial?

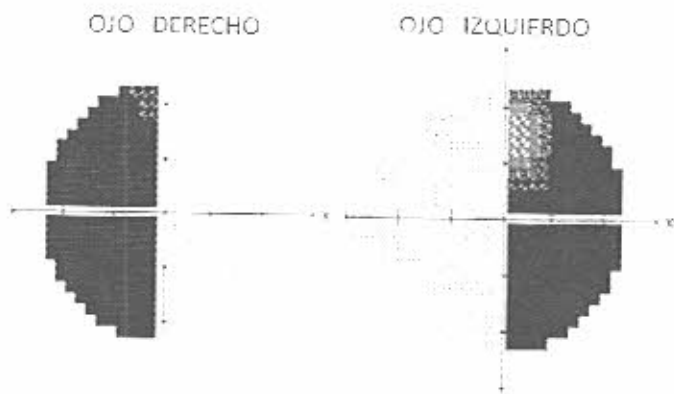
- A) Sae do mesencéfalo en sentido ventral, mantense ipsilateral e entra na órbita fóra do anel de Zinn.
- B) Sae do mesencéfalo en sentido dorsal, mantense ipsilateral e entra na órbita fóra do anel de Zinn.
- C) Sae do mesencéfalo en sentido dorsal, cruza en sentido contralateral e entra na órbita fóra do anel de Zinn.
- D) Sae da ponte de Varolio en sentido dorsal, cruza en sentido contralateral e entra na órbita dentro do anel de Zinn.

5. Sinale entre os seguintes, o que NON é un factor de risco para o desenvolvemento de catarata subcapsular posterior:

- A) Corticoides nasais.
- B) Retinite pigmentosa.
- C) Radiación ionizante.
- D) Obesidade.

6. No bordo dun estafiloma podemos atopar os seguintes achados salvo un, sinale cal:

- A) Neovascularización coroidea.
- B) Desprendemento de retina neurosensorial.
- C) Proliferación anxiomatosa retiniana.
- D) Afectación do nervio óptico.



7. Onde é máis probable que se atope a lesión que cause o defecto de campo visual, que se mostra na imaxe previa?

- A) Linfoma das cintiñas ópticas dereitas.
- B) Infarto occipital dereito.
- C) Masa selar con compresión do quiasma óptico.
- D) Masa do lóbulo temporal esquerdo.

8. Acode á súa consulta un paciente con retinose pigmentaria, que NON é certo respecto a esta entidade?

- A) É a distrofia hereditaria do fondo de ollo máis frecuente.
- B) Pode aparecer de forma esporádica, e con patróns de herdanza variables: autosómico dominante, recesivo e ligado ao X.
- C) Pode asociar unha enfermidade xeral (RP síndrome) e estes casos son tipicamente autosómicos dominantes.
- D) A triada clásica de signos inclúe pigmentación retiniana en espículas óseas, adelgazamento arteriolar e palidez papilar.

9. Sobre a vasculopatía polipoidea idiopática. Sinale a resposta incorrecta:

- A) Pacientes con lesións alaranxadas en ausencia de drusas e outros cambios típicos de DMAE.
- B) É moito máis frecuente en homes que en mulleres, máis frecuente en caucásicos e aparece tipicamente a idades máis avanzadas.
- C) As lesións localízanse con frecuencia na rexión peripapilar e poden asociar desprendementos serohemorráxicos.
- D) A angiografía con verde de indocianina (ICG) é útil para confirmar o diagnóstico.

10. Na consulta, o residente de primeiro ano, que está moi interesado na anatomía da vía lacrimal, pregúntalle sobre as válvulas do sistema de drenaxe da vía lacrimal e a súa localización anatómica. Cales son as localizacións correctas e os nomes das válvulas no sistema de drenaxe lacrimal?

- A) Meato medio válvula de Hasner, canaliculo superior válvula de Rosenmuller.
- B) Meato superior válvula de Rosenmuller, canaliculo inferior válvula de Hasner.
- C) Meato inferior válvula de Hasner, canaliculo común válvula de Rosenmuller.
- D) Meato medio válvula de Hasner, saco lacrimal inferior válvula de Rosenmuller.